

See discussions, stats, and author profiles for this publication at: <https://www.researchgate.net/publication/245784740>

Déviations rachidiennes et maladie de Parkinson

Article in *Revue du Rhumatisme* · April 2004

DOI: 10.1016/j.rhum.2003.09.023

CITATIONS

6

READS

1,342

6 authors, including:



Mathieu De Sèze

University of Bordeaux

55 PUBLICATIONS 718 CITATIONS

[SEE PROFILE](#)



Thierry Schaeverbeke

Centre Hospitalier Universitaire de Bordeaux

428 PUBLICATIONS 7,318 CITATIONS

[SEE PROFILE](#)



Jean-Marc Vital

University of Bordeaux

252 PUBLICATIONS 4,242 CITATIONS

[SEE PROFILE](#)

Some of the authors of this publication are also working on these related projects:



Microbiome [View project](#)



Recommendations for management of chronic inflammatory rheumatic diseases [View project](#)

Déviations rachidiennes et maladie de Parkinson

Mathieu De Sèze ^a, Benoit Lavignolle ^a, Jean-Michel Mazaux ^a, Thierry Schaeffer ^b,
François Tison ^c, Jean-Marc Vital ^{d,*}

^a Service de médecine physique et réadaptation, hôpital Pellegrin, CHU de Bordeaux, 33076 Bordeaux cedex, France

^b Service de rhumatologie, hôpital Pellegrin, CHU de Bordeaux, 33076 Bordeaux cedex, France

^c Service de neurologie, hôpital Haut-L'évêque, CHU de Bordeaux, 33360 Pessac, France

^d Unité de pathologie rachidienne, hôpital Pellegrin, CHU de Bordeaux, 33076 Bordeaux cedex, France

Reçu et accepté le 9 septembre 2003

Mots clés : Camptocormie ; Scoliose ; Maladie de Parkinson

Keywords: Camptocormia; Scoliosis; Parkinson's disease

1. Introduction

Les déviations rachidiennes liées à la maladie de Parkinson sont identifiées depuis la description initiale de la maladie. Leur étude est compliquée par l'utilisation dans la littérature médicale d'une terminologie souvent indifférenciée de scoliose, cyphoscoliose, latérodéviations rachidiennes, cyphose et camptocormie. Il semble qu'on puisse diviser les déviations rachidiennes des parkinsoniens en deux types : celles dont la constitution est liée à la symptomatologie extrapyramidale, et celles qui préexistaient à la maladie et dont l'expression symptomatique est favorisée par la survenue de la maladie de Parkinson [1]. Dans l'ensemble, leur prévalence est élevée, elles sont invalidantes et leur traitement demeure difficile.

2. Historique

Dans la description initiale de la maladie de Parkinson, Sir James Parkinson insiste sur l'attitude générale en flexion de ces patients avec tête et tronc penchés en avant, hanches et genoux légèrement fléchis. Il décrit la scoliose et la cyphose enraidie comme des complications du parkinsonien évolué. Sicard et Alquier sont les premiers à souligner l'importante prévalence des scolioses chez les parkinsoniens [2]. Il faudra cependant attendre la deuxième moitié du XX^e siècle et les recherches visant à mieux comprendre la physiopathologie

des scolioses pour que le corps médical s'intéresse aux déformations rachidiennes que présentent les patients parkinsoniens [3,4]. La conséquence de ce parti pris est que nous disposons aujourd'hui de nombreuses publications concernant la scoliose liée à la maladie de Parkinson mais qu'à l'opposé, la cyphose et la camptocormie de ces patients demeurent peu documentées. En outre, la revue des études se référant à la scoliose des parkinsoniens révèle une grande hétérogénéité dans les définitions de la scoliose. Duvoisin et Marsden [5] incluent l'ensemble des « patients présentant une scoliose structurale et les scolioses apparaissant lors de la marche, soit à l'occlusion des yeux ». Ils incluent ainsi les patients présentant une camptocormie. Serratrice et Schiano [4] limitent leurs investigations aux patients présentant des incurvations rachidiennes douloureuses, évidentes en station debout. Grimes [6] privilégie des critères radiologiques. Dans cette analyse nous décrirons les scolioses comme forme principale de description des déviations rachidiennes et tenterons de souligner les spécificités des cyphoses et des camptocormies des patients parkinsoniens, notamment en ce qui concerne leur prévalence et leur physiopathologie.

3. Épidémiologie

En raison des différences de définition sus-citées, la prévalence des scolioses chez les parkinsoniens varie de 13 à 90 % selon les études [1,4–7]. Lorsque la recherche de la scoliose s'appuie sur des critères radiologiques classiques, la prévalence des scolioses est estimée entre 40 et 60 % dans la population des parkinsoniens [1,6]. Elle semble plus impor-

* Auteur correspondant.

Adresse e-mail : jean-marc.vital@chu-bordeaux.fr (J.-M. Vital).

tante que celle observée dans une population de même âge non parkinsonienne, évaluée entre 6 et 30 % [8,9].

Les problèmes de terminologie engendrent également une méconnaissance de la prévalence des cyphoses et des camptocormies des parkinsoniens [10]. Néanmoins, l'analyse de la littérature suggère l'importance de ces troubles rachidiens. Lorsque les critères de définition de la scoliose amènent les auteurs à répertorier l'ensemble des déviations rachidiennes des parkinsoniens (incluant cyphose et camptocormie), ils constatent une prévalence des troubles de l'équilibre rachidien proche de 90 % dans la population des patients parkinsoniens, bien supérieure à celle des vraies scolioses [5].

4. Physiopathologie

La physiopathologie des scolioses liée à la maladie de Parkinson demeure controversée. Ce fait est d'une part dû à l'âge de survenue de la maladie de Parkinson proche de celle des déformations rachidiennes d'origine dégénérative [1]. Il est, en outre, associé aux différences de terminologies utilisées. Les auteurs définissant la scoliose comme une inflexion latérale du rachis, constatent que la convexité de la scoliose survenant au cours d'une maladie de Parkinson est latéralisée du côté où prédominent les signes extrapyramidaux [5,11]. Ils en déduisent que la scoliose des parkinsoniens est due à une asymétrie frontale du tonus musculaire rachidien. Des expériences animales confirment la latérodéviations rachidienne controlatérale induite par une lésion au niveau des noyaux gris centraux [12]. En revanche, quand des critères radiologiques de scolioses sont appliqués, la corrélation entre le côté de la scoliose et la prédominance latérale du syndrome extrapyramidal semble disparaître [1,6,7]. Des études radiocliniques plus récentes, suggèrent qu'il existe deux types de scolioses : celles induites par le syndrome parkinsonien s'opposant à celles précédant la maladie de Parkinson, jusque-là peu symptomatiques, et décompensées par l'hypertonie extrapyramidale [1,13].

Plusieurs hypothèses ont été avancées pour expliquer la camptocormie du parkinsonien. Djaldetti, incrimine une forme particulière de maladie de Parkinson avec une symptomatologie extrapyramidale akinétohypertonique prédominante et une hypertonie des muscles antérieurs du tronc responsable de l'inclinaison du tronc [10].

Pour d'autres auteurs, c'est la diminution de la force des muscles extenseurs des parkinsoniens qui est responsable des camptocormies [14]. Pour certains d'entre eux, les déficits moteurs observés chez les parkinsoniens ont une origine centrale [15]. Les mécanismes évoqués sont une lenteur ou une désynchronisation du recrutement des fibres musculaires ainsi qu'une fatigue musculaire induite par des décharges toniques d'origine centrale. Pour d'autres encore, le déficit moteur des muscles extenseurs du rachis est d'origine périphérique. Les mécanismes en seraient, soit une myopathie primitive de ces muscles [16–18], soit la conséquence d'une dénervation secondaire au développement de l'arthrose arti-

culaire postérieure venant léser les motoneurons alpha des muscles extenseurs du rachis [19]. Cette hypothèse déficitaire demeure cependant surprenante au regard de l'hyperlordose compensatrice habituellement observée dans les myopathies des ceintures.

Des arguments radiocliniques suggèrent que le *primum movens* de certaines camptocormies est une perte de lordose induite par une scoliose ou d'une discopathie dégénérative, projetant en avant le centre de gravité du tronc. Dans ce cas, l'antéflexion progressive du tronc, observée lors de la position debout prolongée résulterait de l'incapacité des muscles extenseurs du rachis à compenser l'effet conjuguée de l'hypertonie extrapyramidale antérieure et de la pesanteur [13]. Tout ce passerait, alors, comme si la flexion des genoux et la rétroversion du bassin tentent de compenser la perte de lordose observée chez ces patients pour maintenir la verticalité du tronc.

La physiopathologie des cyphoses parkinsoniennes est probablement la moins étudiée. Sur des arguments posturographiques, certains auteurs attribuent un rôle fonctionnel à la cyphose. l'antéflexion du tronc venant compenser la rétro-pulsion induite par l'hypertonie des triceps suraux observée chez les parkinsoniens [20]. Cette hypothèse semble peu compatible avec les processus d'ajustement postural décrit [21] telles que l'hyperextension de hanche et la rétroversion pelvienne que l'on observe sur des clichés radiologiques de profil de ces patients [13].

Par ailleurs, la constatation d'une importante arthrose articulaire postérieure associée à une discarthrose sévère a fait évoquer leur rôle dans la constitution des cyphoses des parkinsoniens. L'hypothèse physiopathogénique retenue est celle d'un enraidissement secondaire à une position délordosante prolongée connue pour être responsable de cyphose chez les personnes âgées [10,22].

5. Description clinique (Fig. 1)

5.1. Modes de découverte

Rarement les patients se plaignent spontanément de leur déformation rachidienne. Plus souvent, il s'agit d'une plainte de l'entourage, le patient se plaignant plus fréquemment de rachialgies. La déformation semble pouvoir apparaître à tous les stades de la maladie de Parkinson. Pour certains auteurs, elle pourrait même être un symptôme révélateur de la maladie [23,24]. En revanche, il ne semble pas exister de corrélation entre la sévérité de la lésion et l'ancienneté de la maladie de Parkinson [6,10]. Dans notre expérience, la déviation rachidienne initiale peut s'aggraver très rapidement pour conduire à une forme sévère en quelques mois.

5.2. Phase d'état

Comme toutes les déformations rachidiennes, celles des parkinsoniens doivent être analysée dans les trois plans de l'espace.

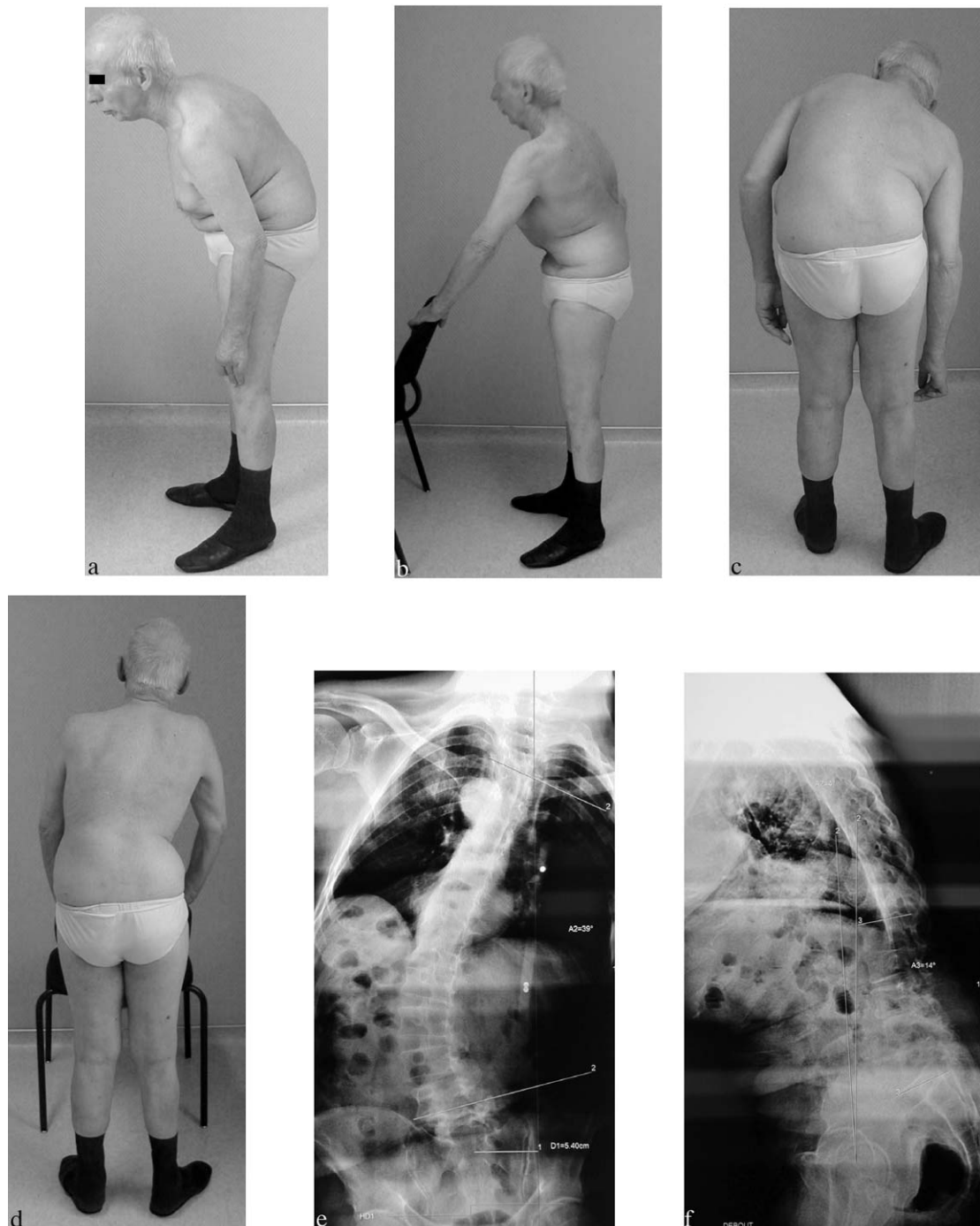


Fig. 1. Aspects cliniques et radiologiques d'une déformation sévère.

1a : de profil sans support ; 1b : de profil avec support ; 1c : de dos sans support ; 1d : de dos avec support ; 1e : radio de face montrant une scoliose à grande courbure ; 1f : radio de profil montrant le grand déséquilibre antérieur.

Dans le plan sagittal, elles se traduisent par une projection en avant du tronc donnant l'impression clinique d'une triple flexion du rachis, des hanches et des genoux. Si la flexion du rachis et des genoux est incontestable, l'impression de flexion des articulations coxofémorales n'est pas confirmée par l'analyse radiologique qui révèle une extension coxofémorale similaire à celle observée chez les patients présentant une cyphose lombaire dégénérative [25]. Lorsque l'antéflexion du tronc est réductible, la comparaison des radiogra-

phies de profil en position redressée et en position d'antéflexion révèle au contraire que l'articulation coxofémorale demeure en extension lors de ces deux positions, de sorte que le bassin est maintenu en rétroversion. La majeure partie de l'antéflexion du tronc est liée à une perte de la lordose lombaire en position camptocormique.

Dans le plan frontal, la plupart des patients présentant un trouble de la statique rachidienne ont un déséquilibre marqué

Tableau 1

Critères cliniques de diagnostic de la maladie de Parkinson de la United Kingdom Parkinson's disease Society Brain Bank

Première étape : diagnostic d'un syndrome parkinsonien

- Lenteur de l'initiation du mouvement volontaire avec réduction progressive en vitesse et amplitude de mouvements répétés.
- Et au moins un des signes suivants : rigidité musculaire, tremblement de repos 4–6 c/s ou instabilité posturale ne s'expliquant pas par un dysfonctionnement primaire visuel, vestibulaire, cérébelleux ou proprioceptif.

Deuxième étape : critères d'exclusion de la maladie de Parkinson

- histoire d'accidents vasculaires répétés avec progression en marche d'escalier des syndromes parkinsoniens ;
- histoire de traumatismes crâniens répétés ;
- histoire d'encéphalite certaine ;
- crises oculogyres ;
- traitements neuroleptiques lors de l'installation des symptômes ;
- plus d'un membre de la famille atteint ;
- rémission prolongée ;
- symptômes strictement unilatéraux au-delà de trois ans ;
- paralysie supranucléaire du regard ;
- signes cérébelleux ;
- dysautonomie importante et précoce ;
- démence sévère et précoce avec troubles de la mémoire, du langage et des praxies ;
- signe de Babinski ;
- présence d'une tumeur cérébrale ou d'une hydrocéphalie communicante au scanner X,
- réponse négative à des doses élevées de lévodopa (en l'absence de malabsorption) ;
- exposition au MPTP.

Troisième étape : critères positifs en faveur d'une maladie de Parkinson (trois ou plus sont nécessaires pour le diagnostic de maladie de Parkinson définie).

- début unilatéral ;
- présence d'un tremblement de repos ;
- maladie progressive ;
- asymétrie persistante touchant plus le côté initialement atteint ;
- réponse excellente (70 à 100 %) à la lévodopa ;
- mouvements choréiques importants induits par le lévodopa ;
- réponse à la lévodopa égale ou supérieure à cinq ans ;
- évolution clinique de dix ans ou plus.

par une latérodéviation de la verticale passant par l'épineuse de C7 [6].

Lorsqu'il s'agit d'une incurvation latérale du rachis d'origine dystonique, la ligne des épineuses décrit une courbe harmonieuse de la colonne et de l'axe céphalique de sorte que le patient semble vouloir s'incliner comme pour lire une ligne d'écriture verticale. La courbure est en générale de grand rayon à prédominance dorsale, et sa convexité est habituellement du côté où prédomine le syndrome extrapyramidal. L'analyse radiologique objective un faible degré de rotation vertébrale dans le plan horizontal [1,4,11].

Quand il s'agit d'un déséquilibre frontal lié à la décompensation d'une scoliose existante, ce dernier semble évoluer préférentiellement du côté de la convexité scoliothique [6]. Le patient vu de dos présente ainsi une déformation dite en baïonnette ou en hémicandélabre, la tête et le rachis semblant se poser à coté du bassin. L'analyse radiologique objective la scoliose qui est le plus souvent complexe avec une courbure principale lombaire ou dorsolombaire de rayon court et une

rotation marquée dans le plan horizontal. Des signes de dislocation intervertébrale dans la partie inférieure de la scoliose sont souvent associés [1,6,13].

5.3. Cas de la camptocormie

Cette antéflexion est le plus souvent accompagnée d'un déséquilibre frontal qui répond aux caractéristiques vues antérieurement. En revanche, elle a comme particularité de s'exprimer chez les patients présentant une forme particulière de la maladie de Parkinson peu trémulante où prédominent l'akinésie et l'hypertonie [10].

5.4. Complications

5.4.1. Chutes

Il a été montré que la posture rachidienne modifie les temps de réaction posturale du sujet sain [26]. En revanche, il n'existe pas, à notre connaissance, de preuve directe de l'implication des troubles de l'équilibre rachidien dans la survenue des chutes des parkinsoniens. Néanmoins, l'étude posturographique des patients parkinsoniens montre que leur posture camptocormique diminue leur vitesse d'ajustement postural dynamique. Cela suggère une probable aggravation des chutes des patients présentant un trouble de l'équilibre rachidien, liée à une augmentation des temps de réaction posturale, déjà élevés du fait de la maladie de Parkinson [13,27].

5.4.2. Douleurs

Les douleurs rachidiennes des parkinsoniens semblent fréquentes. Environ 10 % des parkinsoniens débutent leur maladie par une rachialgie associée à une déviation rachidienne [1,23,24]. La prévalence des douleurs rachidiennes semble augmenter au cours de l'évolution de la maladie. Ainsi, l'ensemble des séries rapporte une prévalence de rachialgies comprise entre 38 et 50 % des parkinsoniens en phase de déclin, admis en service de neurologie [1,28,29]. De plus, la prévalence des rachialgies semble considérablement augmenter dans les séries où elle est recherchée. Perennou rapporte 86 % de sujets rachialgiques dans une population de parkinsoniens admis en service de rhumatologie, et constate que les scolioses lombaires ou dorsolombaires de ces patients sont constamment douloureuses [1]. La localisation de la douleur semble majoritairement lombaire [1,4,23], mais les douleurs dorsales et cervicales ne sont pas rares [23,30]. Ces douleurs peuvent prendre une allure pseudo-inflammatoire avec une recrudescence en fin de nuit et matinale. Elles sont sensibles à la dopathérapie et augmentent en fin de dose [28,29]. En raison des contractures musculaires souvent associées et de leur dopa-sensibilité, la majorité des auteurs s'accordent pour les considérer comme des douleurs d'origine musculaire. Leur traitement ne présente pas de particularité en dehors de l'équilibre du traitement antiparkinsonien [1,28,29]. Néanmoins, l'origine articulaire postérieure de la douleur peut être également retenue en cas de disloca-

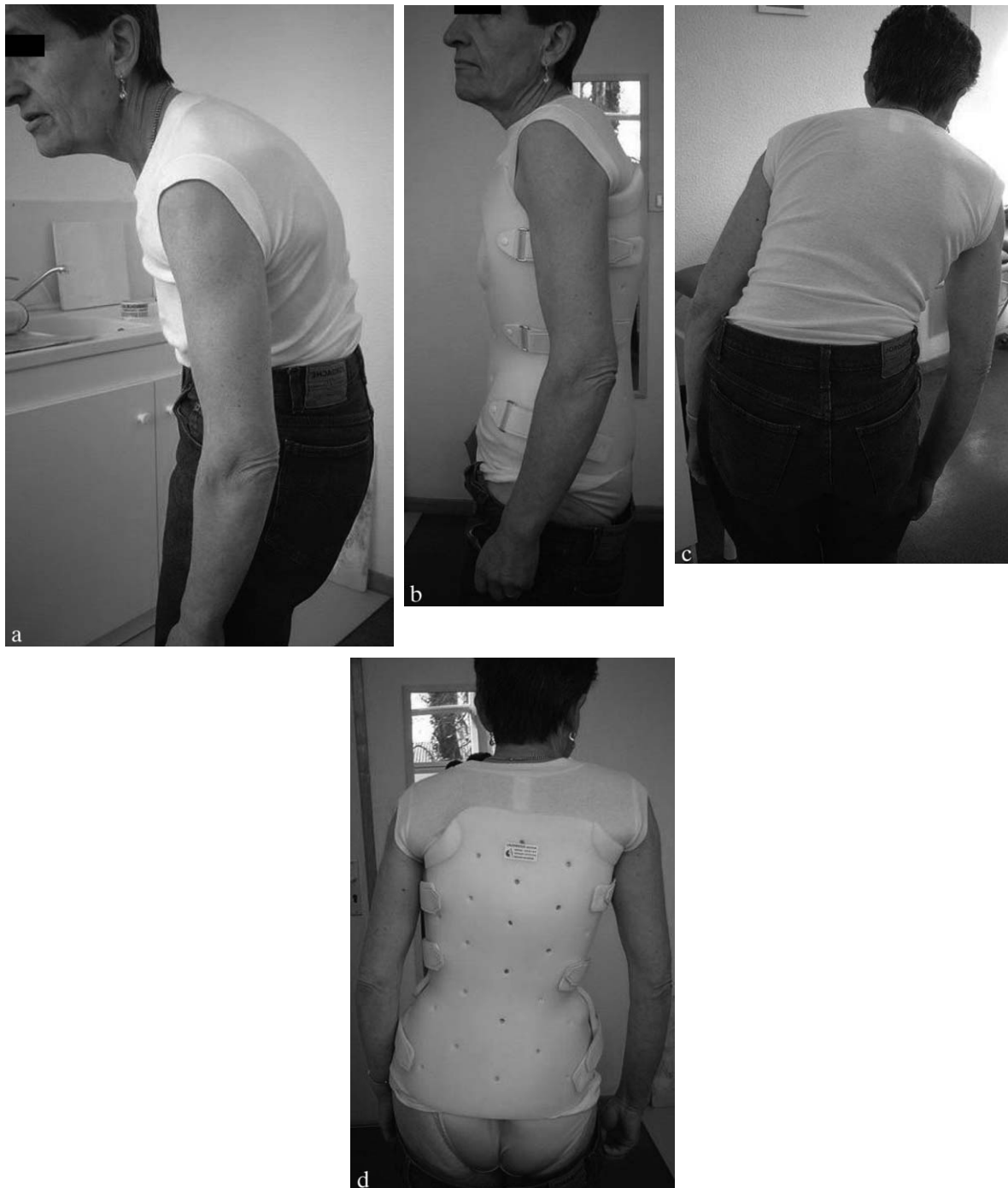

Fig. 2. Effet d'un corset lordosant. 2a et 2b : de profil ; 2c et 2d : de dos.

tion. Dans ce cas des infiltrations locales de corticoïde ainsi que le port d'un corset sont souvent proposés.

5.4.3. Insuffisance respiratoire

Elle est la première cause de décès des parkinsoniens [31,32]. Les déviations rachidiennes des patients parkinsoniens semblent avoir une grande responsabilité dans la survenue d'une insuffisance respiratoire en provoquant des syndromes obstructifs et restrictifs [32].

5.4.4. Autres

Enfin, il faut noter qu'une symptomatologie atypique associant un trouble de la statique rachidienne, des chutes, et une rigidité extrapyramidale survenant précocement dans l'histoire de la maladie oriente le diagnostic vers une étiologie extrapyramidale a priori différente de la maladie de Parkinson. Les étiologies du syndrome parkinsonien à rechercher de prime abord sont les dégénérescences pluri-systémiques dites « Parkinson plus » comprenant la maladie

de Steele-Richardson-Olszewski ainsi que les syndromes parkinsoniens secondaires d'origine iatrogène ou compliquant une maladie métabolique, encéphalitique, vasculaire, ou encore une hydrocéphalie [33]. Cette recherche étiologique est certainement du ressort du neurologue. Cependant, il nous semblait utile de rappeler ici les critères cliniques de diagnostic de la maladie de Parkinson, afin que l'ensemble des praticiens amenés à consulter des patients présentant des troubles rachidiens associés à un syndrome extrapyramidal, puissent clairement identifier la démarche diagnostique du neurologue [34] (Tableau 1).

6. Traitement

Les traitements pharmacologiques apparaissent insuffisamment efficaces pour prévenir ou corriger les déformations rachidiennes et leurs conséquences chez les patients parkinsoniens [10]. L'effet des autres thérapeutiques curatives des troubles rachidiens du parkinsonien n'ont, à notre connaissance, pas fait l'objet d'étude clinique. Dans notre expérience, les corsets rigides sont mal supportés, les arthrodèses chirurgicales semblent peu efficaces à long terme et la kinésithérapie ne permet pas à elle seule de corriger ces déformations. En revanche, une prise en charge physique visant à mobiliser le rachis de patients parkinsoniens, améliore leur souplesse rachidienne et leurs capacités posturales et fonctionnelles immédiates [10,35]. Ces résultats soulignent l'intérêt probable d'une prise en charge physique spécifique et précoce des troubles rachidiens des patients parkinsoniens.

La difficulté et l'efficacité des traitements curatifs doivent nous inciter à développer des traitements préventifs des déviations rachidiennes parkinsoniennes. Ces derniers demeurent cependant peu documentés. L'hypothèse selon laquelle une perte de lordose initiale d'origine dégénérative ou scoliotique favoriserait le développement des déséquilibres rachidiens des parkinsoniens a le mérite d'offrir une cible thérapeutique immédiate. Ainsi, des moyens préventifs de l'aggravation des troubles rachidiens tels qu'une rééducation appropriée, le port d'un corset lordosant (Fig. 2) ou une stabilisation chirurgicale précoce mériteraient d'être évalués dans une population de patients parkinsoniens présentant une perte de lordose dès le début de leur maladie, ou au moins parmi les patients dont le déséquilibre rachidien débute et est encore réductible.

7. Conclusion

Les déviations rachidiennes des patients parkinsoniens sont fréquentes, demeurent mal connues et difficiles à corriger. Leurs conséquences sur le pronostic fonctionnel et vital ainsi que sur la qualité de vie des parkinsoniens, incitent à développer des programmes thérapeutiques et de recherche destinés à prévenir et/ou réduire l'occurrence des déviations rachidiennes compliquant l'évolution de la maladie de Parkinson.

Références

- [1] Perennou D, Pelissier J, Carlander B, Arnaud C, Touchon J, Hérisson C, et al. Aspects ostéo-articulaires de la maladie de Parkinson. In: Pelissier J, editor. *Maladie de Parkinson et rééducation*. Paris: Masson; 1990. p. 78–85.
- [2] Sicard JA, Alquier L. Les déviations de la colonne vertébrale dans la maladie de Parkinson. *Nouvelle iconographie de la Salpêtrière* 1905; 16:377–84.
- [3] Serratrice G, Schiano A. Scoliosis in patients with parkinsonism. *Nouv Presse Med* 1976;5:1834.
- [4] Serratrice G, Schiano A. Manifestations ostéo-articulaires chez les parkinsoniens. *Rhumatologie* 1977;29:43–5.
- [5] Duvoisin RC, Marsden CD. Note on the scoliosis of Parkinsonism. *J Neurol Neurosurg Psychiatry* 1975;38:787–93.
- [6] Grimes JD, Hassan MN, Trent G, Halle D, Armstrong GW. Clinical and radiographic features of scoliosis in Parkinson's disease. *Adv Neurol* 1987;45:353–5.
- [7] Rosel M. Rachis et maladie de Parkinson. *Méd Hyg* 1987;45:1678–85.
- [8] Robin GC, Span Y, Steinberg R, Makin M, Menczel J. Scoliosis in the elderly: a follow-up study. *Spine* 1982;7:355–9.
- [9] Vanderpool DW, James JI, Wynne-Davies R. Scoliosis in the elderly. *J Bone Joint Surg (Am)* 1969;51:446–55.
- [10] Djaldetti R, Mosberg-Galili R, Sroka H, Merims D, Melamed E. Camptocormia (bent spine) in patients with Parkinson's disease: characterization and possible pathogenesis of an unusual phenomenon. *Mov Disord* 1999;14:443–7.
- [11] Purdon Martin J. Curvature of the spine in post encephalitic parkinsonism. *J Neurol Neurosurg Psychiatry* 1965;28:395–400.
- [12] Herrera-Marschitz M, Utsumi H, Ungerstedt U. Scoliosis in rats with experimentally-induced hemiparkinsonism: dependence upon striatal dopamine denervation. *J Neurol Neurosurg Psychiatry* 1990;53:39–43.
- [13] De Sèze MP, De Sèze M, Tison F, Vital JM, Lavignolle B, Joseph PA, et al. Camptocormies des parkinsoniens, mécanismes et répercussions posturographiques. *Ann Réadapt Méd Phys* 2001;44: 446.
- [14] Bridgewater KJ, Sharpe MH. Trunk muscle performance in early Parkinson's disease. *Phys Ther* 1998;78:566–76.
- [15] Yanagawa S, Shindo M, Yanagisawa N. Muscular weakness in Parkinson's disease. *Adv Neurol* 1990;53:259–69.
- [16] Askmark H, Eeg-Olofsson K, Johansson A, Nilsson P, Olsson Y, Aquilonius S. Parkinsonism and neck extensor myopathy: a new syndrome or coincidental findings? *Arch Neurol* 2001;58:232–7.
- [17] Delcey V, Hachulla E, Michon-Pasturel U, Queyrel V, Hatron PY, Boutry N, et al. La camptocormie : un signe de myopathie axiale. À propos de sept observations. *Rev Med Interne* 2002;23:144–54.
- [18] Laroche M, Delisle MB, Aziza R, Lagarrigue J, Mazières B. Is camptocormia a primary muscular disease? *Spine* 1995;20:1011–6.
- [19] Penisson-Besnier I, Menei P, Dubas F, Brégeon C. Démonstration historique du processus de dénervation des muscles paravertébraux dans un cas de cyphose lombaire réductible (camptocormie). *Rev Rhum (Ed Fr)* 1994;61:868–70.
- [20] Schieppati M, Nardone A. Free and supported stance in Parkinson's disease. The effect of posture and "postural set" on leg muscle responses to perturbation, and its relation to the severity of the disease. *Brain* 1991;114(Pt 3):1227–44.
- [21] Amblard B. Les descripteurs du contrôle postural. *Ann Réadapt Méd Phys* 1998;41:225–37.
- [22] Vital JM, Sénégas J, Pointillart V, Bahuet F, Schaverbaeke T, Coquet M. Cyphoses dégénératives lombaires. In: Simon L, editor. *Le rachis vieillissant*. Paris: Masson; 1992. p. 146–54.
- [23] Sandyk R. Back pain as an early symptom of Parkinson's disease. *S Afr Med J* 1982;61:3.

- [24] Lecocq J, Vautravers P, Kubler C, Martin JC, Knoery C, Martin C. Rachis et maladie de Parkinson. In: Pelissier J, editor. *Maladie de Parkinson et rééducation*. Paris: Masson; 1990. p. 73–8.
- [25] Mangione P, Vital JM, Sénégas J. Mesure de l'équilibre sagittal rachidien : conséquences sur divers troubles statiques. *Rev Méd Ortho* 1998;54:1–9.
- [26] Marque P, Marchand-Pauvert V, Nicolas G, Pierrot-Deseilligny E. Modulation posturale des circuits spinaux du groupe H chez le sujet sain. *Ann Réadapt Méd Phys* ; 2001; 44: 436.
- [27] Lee RG, Tonolli I, Viallet F, Aurenty R, Massion J. Preparatory postural adjustments in parkinsonian patients with postural instability. *Can J Neurol Sci* 1995;22:126–35.
- [28] Goetz CG, Tanner CM, Levy M, Wilson RS, Garron DC. Pain in Parkinson's disease. *Mov Disord* 1986;1:45–9.
- [29] Snider SR, Fahn S, Isgreen WP, Cote LJ. Primary sensory symptoms in parkinsonism. *Neurology* 1976;26:423–9.
- [30] Pélissier J, Perennou D, Enjalbert M, Arakelian F, Hérisson C, Simon L. Rachis et maladie de Parkinson. In: Simon L, editor. *Le rachis vieillissant*. Paris: Masson; 1992. p. 333–9.
- [31] Hoehn MM, Yahr MD. Parkinsonism: onset, progression and mortality. *Neurology* 1967;17:427–42.
- [32] Sabate M, Gonzalez I, Ruperez F, Rodriguez M. Obstructive and restrictive pulmonary dysfunctions in Parkinson's disease. *J Neurol Sci* 1996;138:114–9.
- [33] Golbe LI, Davis PH, Schoenberg BS, Duvoisin RC. The natural history and prevalence of progressive supranuclear palsy. *Neurology* 1987;37(suppl):121.
- [34] Gibb WR, Lees AJ. The relevance of the Lewy body to the pathogenesis of idiopathic Parkinson's disease. *J Neurol Neurosurg Psychiatry* 1988;51:745–52.
- [35] Schenkman M, Cutson TM, Kuchibhatla M, Chandler J, Pieper CF, Ray L, et al. Exercise to improve spinal flexibility and function for people with Parkinson's disease: a randomized, controlled trial. *J Am Geriatr Soc* 1998;46:1207–16.